

Silmapõhja haigustest
AMD, DME, RVO etc.

Eesti Optometristide Selts

Aastaseminar 09.10.2026

Martin Täll

Silmaarst

EAGLEVISION

Silmapõhja haigused

- Sissejuhatus - sümptomid
- Diabeetiline retinopaatia ja makulopaatia (DR ja DME)
- Ealine maakuli degeneratsioon (AMD)
- Silmapõhja venoossed sulgused (RVO)
- Silmapõhja arterite sulgused (RAO)
- Tsentraalne seroosne korioretinopatia (CSC)
- Võrkkesta rebend ja irdumine

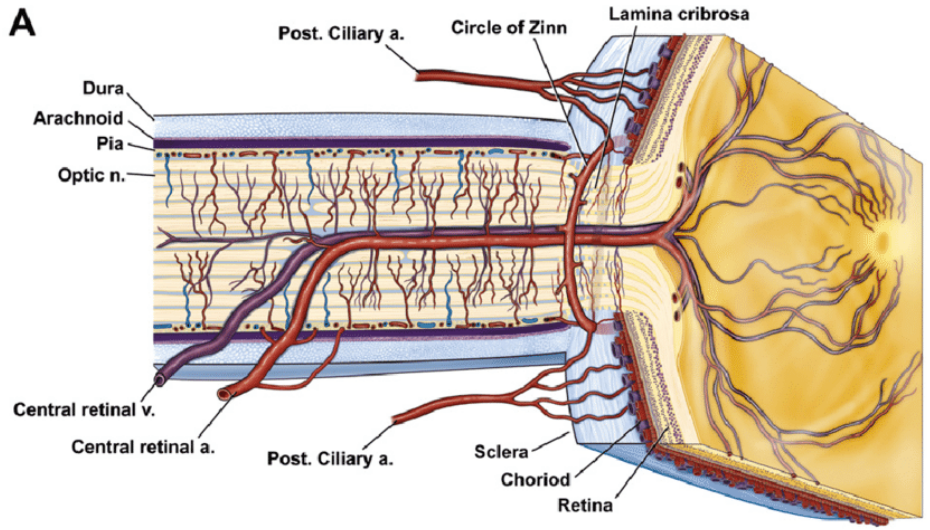
A
Post. Ciliary a.
Circle of Zinn
Lamina cribrosa
Dura
Arachnoid
Pia
Optic n.
Central retinal v.
Central retinal a.
Post. Ciliary a.
Sclera
Choriod
Retina

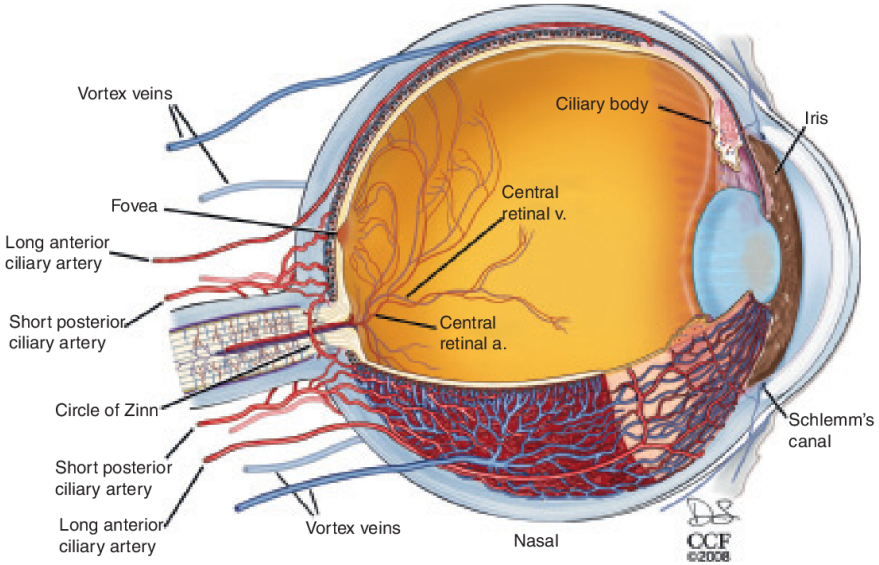
Vortex veins
Ciliary body
Iris
Fovea
Central retinal v.
Long anterior ciliary artery
Short posterior ciliary artery
Central retinal a.
Circle of Zinn
Schlemm's canal
Short posterior ciliary artery
Long anterior ciliary artery
Vortex veins
Nasal
CCF ©2008

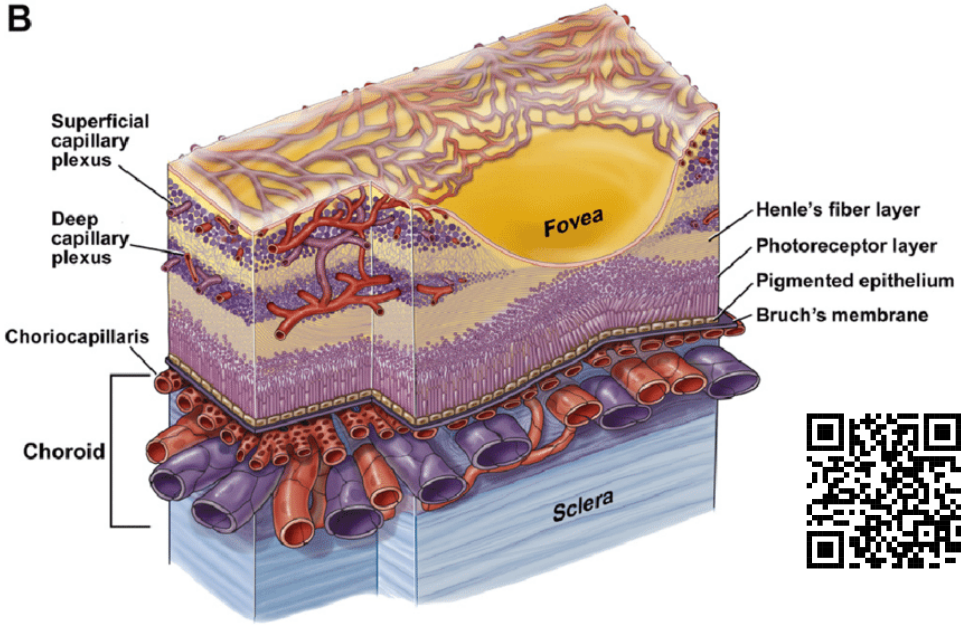
B
Superficial capillary plexus
Deep capillary plexus
Choriocapillaris
Choroid
Fovea
Sclera
Henle's fiber layer
Photoreceptor layer
Pigmented epithelium
Bruch's membrane

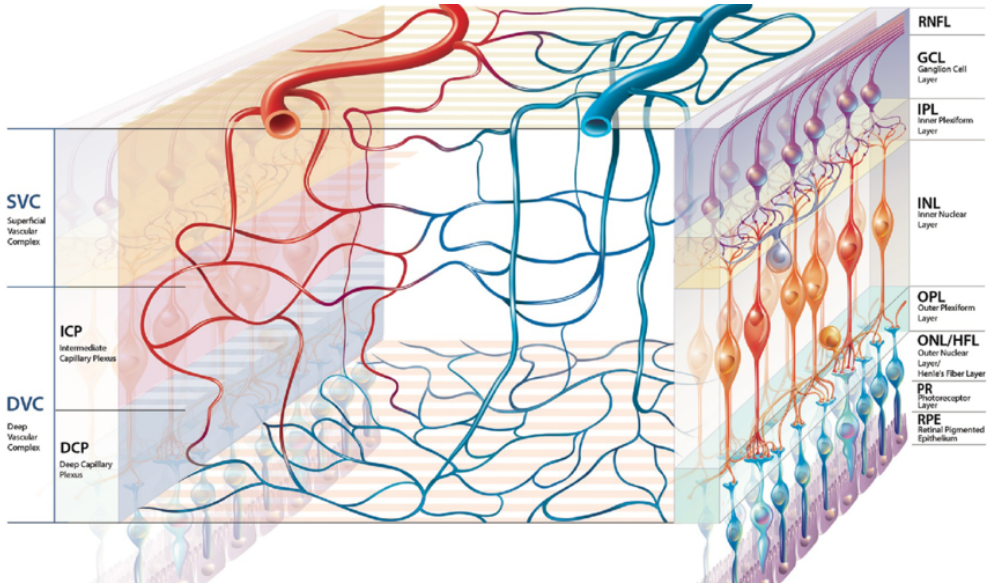
SVC
Superficial Vascular Complex
ICP
Intermediate Capillary Plexus
DVC
Deep Vascular Complex
DCP
Deep Capillary Plexus
RNFL
GCL
Ganglion Cell Layer
IPL
Inner Plexiform Layer
INL
Inner Nuclear Layer
OPL
Outer Plexiform Layer
ONL/HFL
Outer Nuclear Layer/ Henle's Fiber Layer
PR
Photoreceptor Layer
RPE
Retinal Pigmented Epithelium

SISSEJUHATUS

Silmapõhja haiguste sümptomatoloogia mõistmiseks on hea võrdlus traditsioonilise fotokaameraga.

80% diagnoosist on anamnees.

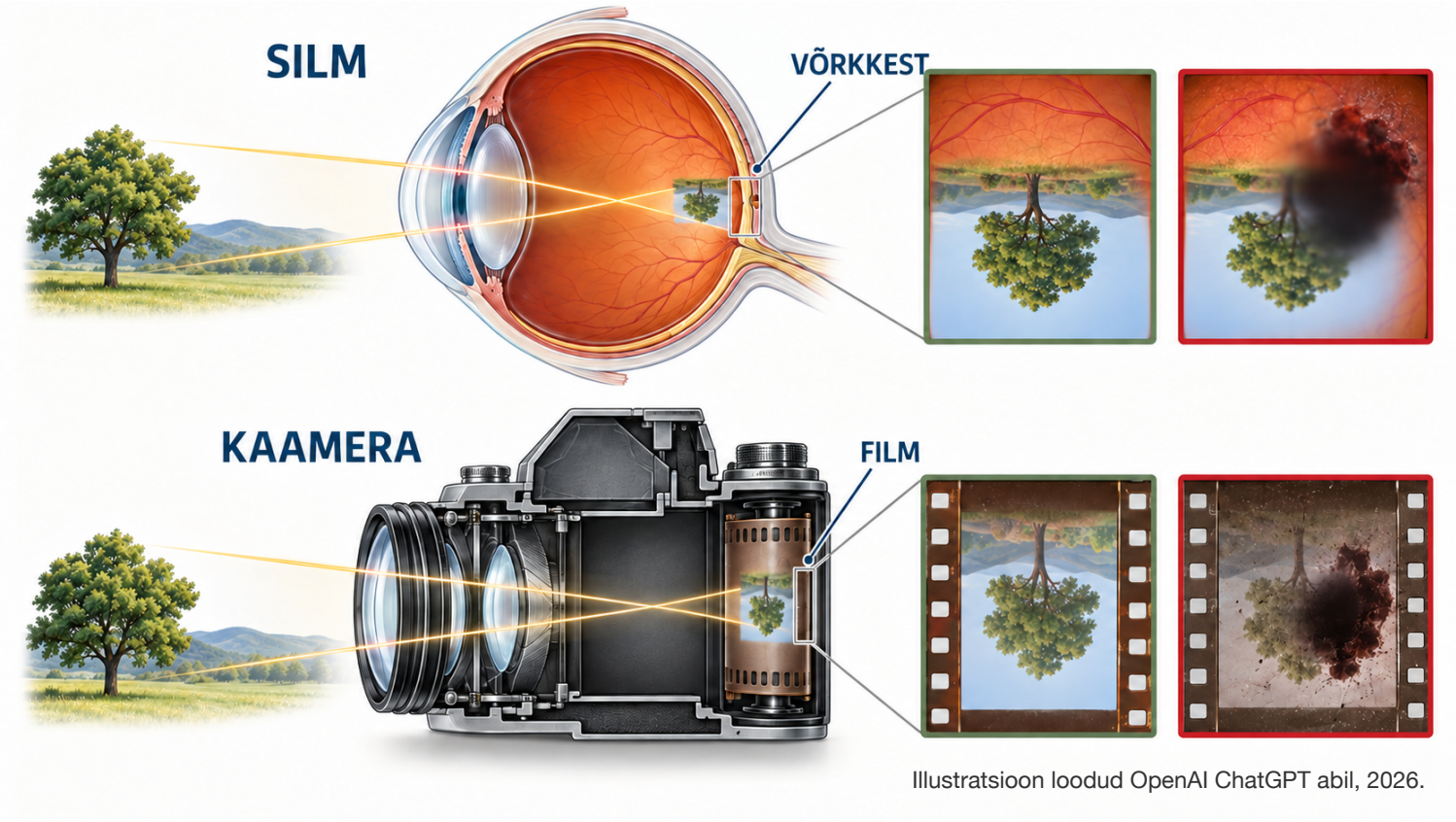

Illustratsioon loodud OpenAI ChatGPT abil, 2026.

SISSEJUHATUS

Ma ei näe enam: **Nägemisteravuse langus**, metamorfopsia, skotoom, fotopsiad, hõljumid ja „kardin“.

Ühe ja mõlema silma sümptomite eristamine.

Millised kaebused viitavad maakuli, perifeerse võrkkesta või veresoontest põhjustatud probleemile?

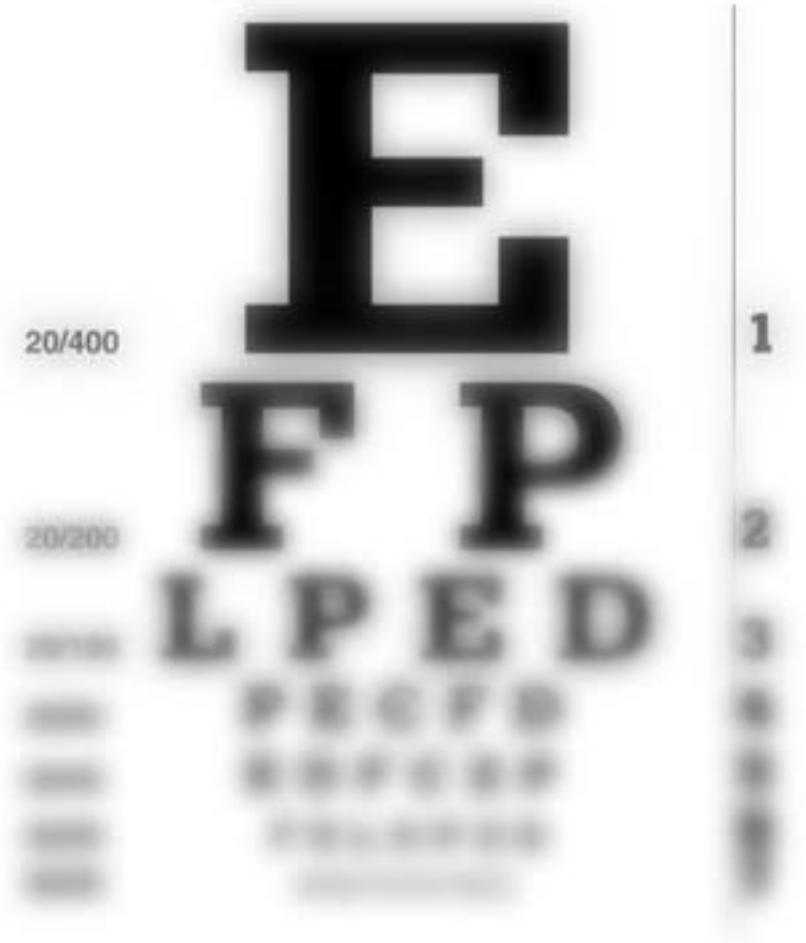

SISSEJUHATUS

Ma ei näe enam: **Nägemisteravuse langus**, metamorfopsia, skotoom, fotopsiad, hõljumid ja „kardin“.

Ühe ja mõlema silma sümptomite eristamine.

Millised kaebused viitavad maakuli, perifeerse võrkkesta või veresoontest põhjustatud probleemile?

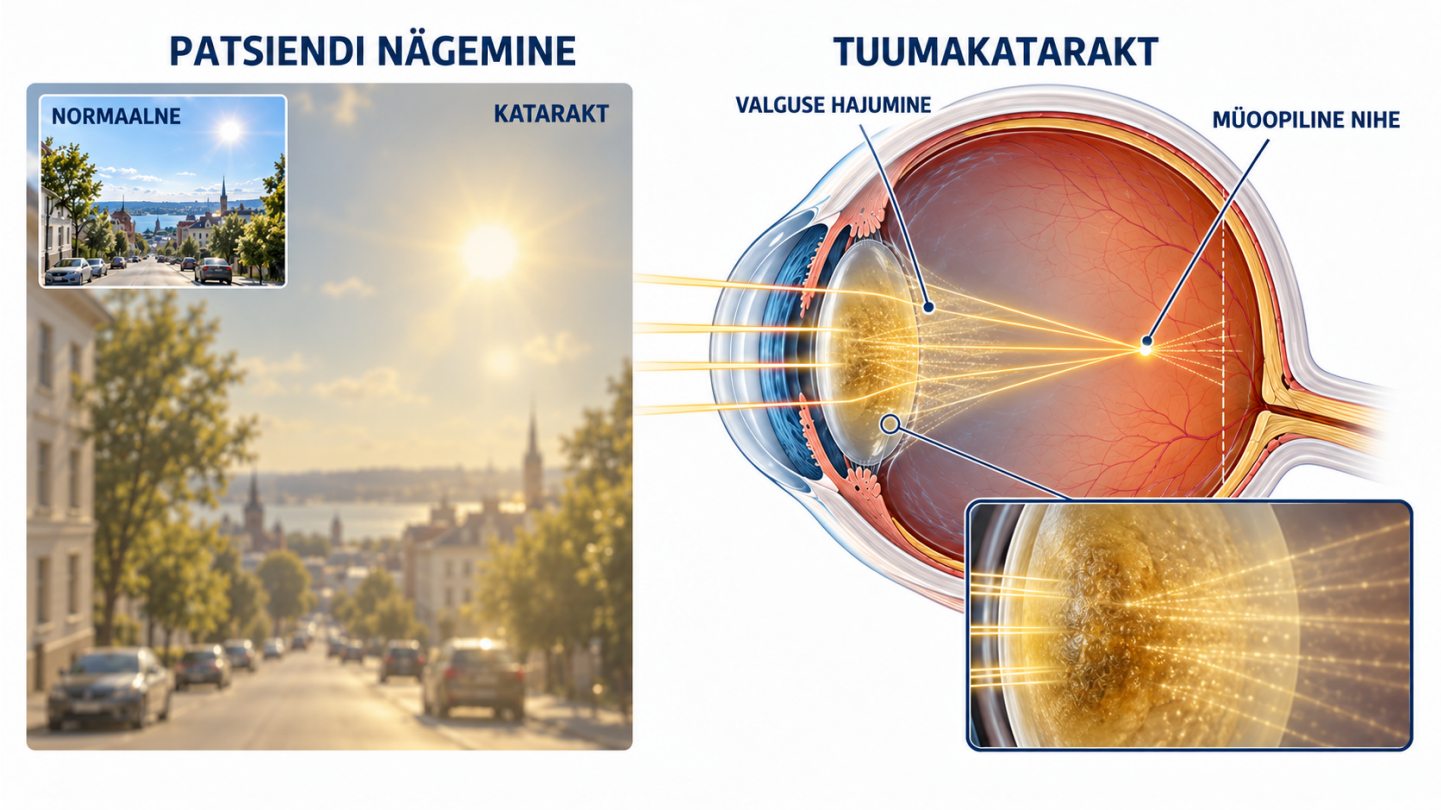

Illustratsioon loodud OpenAI ChatGPT abil, 2026.

SISSEJUHATUS

Ma ei näe enam: Nägemisteravuse langus, **metamorfopsia**, skotoom, fotopsiad, hõljumid ja „kardin“.

Ühe ja mõlema silma sümptomite eristamine.

Millised kaebused viitavad **maakuli**, perifeerse võrkkesta või veresoontest põhjustatud probleemile?

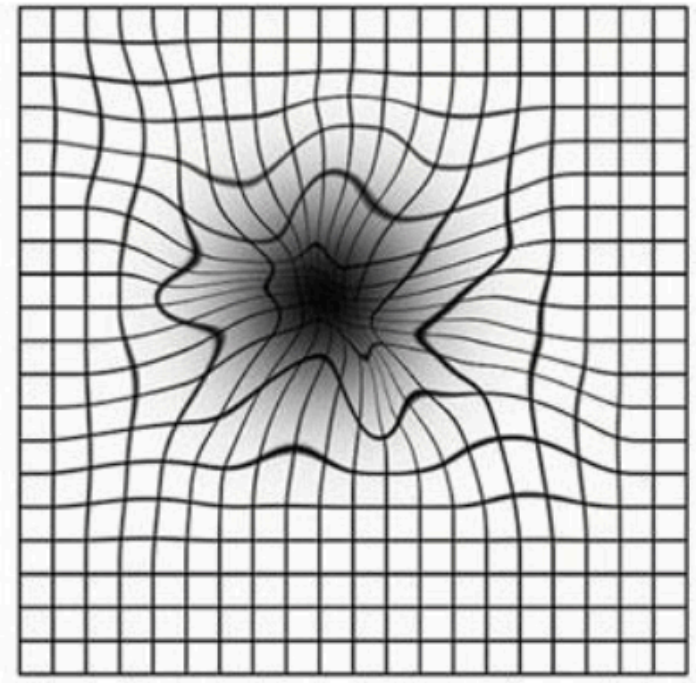

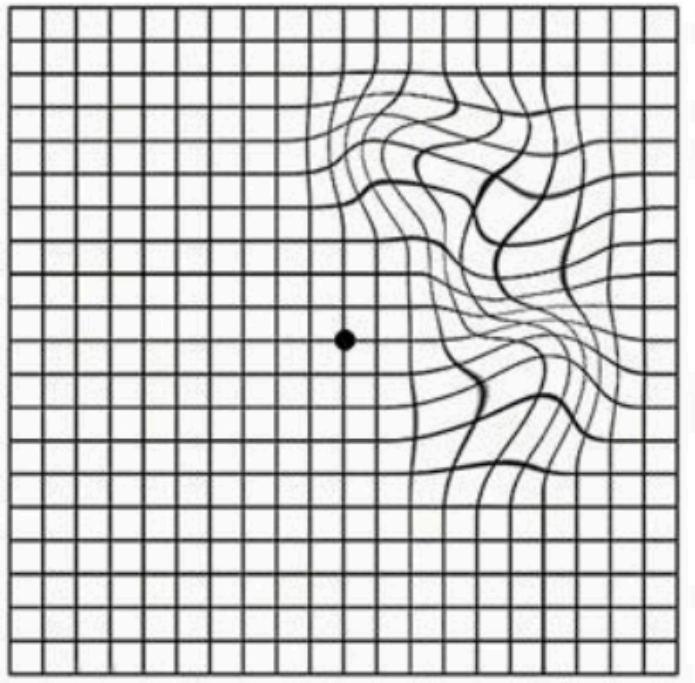

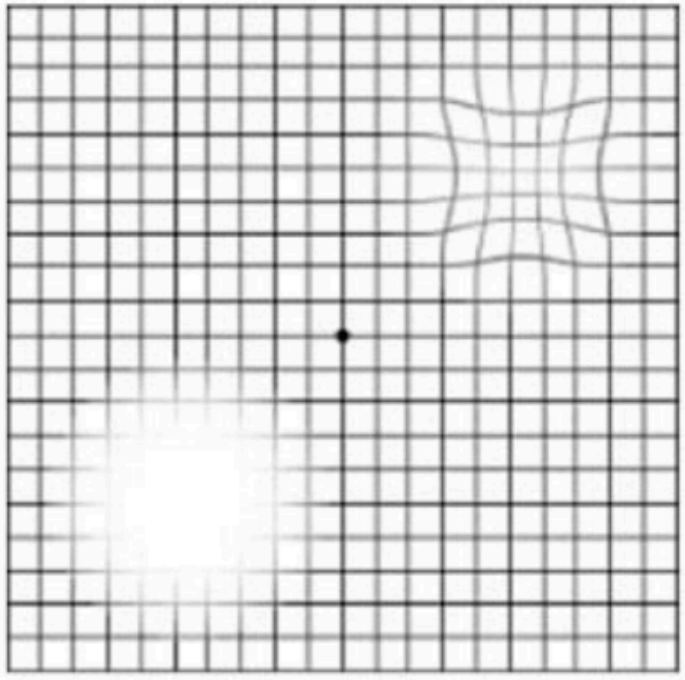



SISSEJUHATUS

Ma ei näe enam: Nägemisteravuse langus, metamorfopsia, **skotoom**, fotopsiad, hõljumid ja „kardin“.

Ühe ja mõlema silma sümptomite eristamine.

Millised kaebused viitavad **maakuli**, perifeerse võrkkesta või veresoontest põhjustatud probleemile?





SISSEJUHATUS

Ma ei näe enam: Nägemisteravuse langus, metamorfopsia, **skotoom**, fotopsiad, hõljumid ja „kardin“.

Ühe ja mõlema silma sümptomite eristamine.

Millised kaebused viitavad maakuli, perifeerse võrkkesta või veresoontest põhjustatud probleemile?

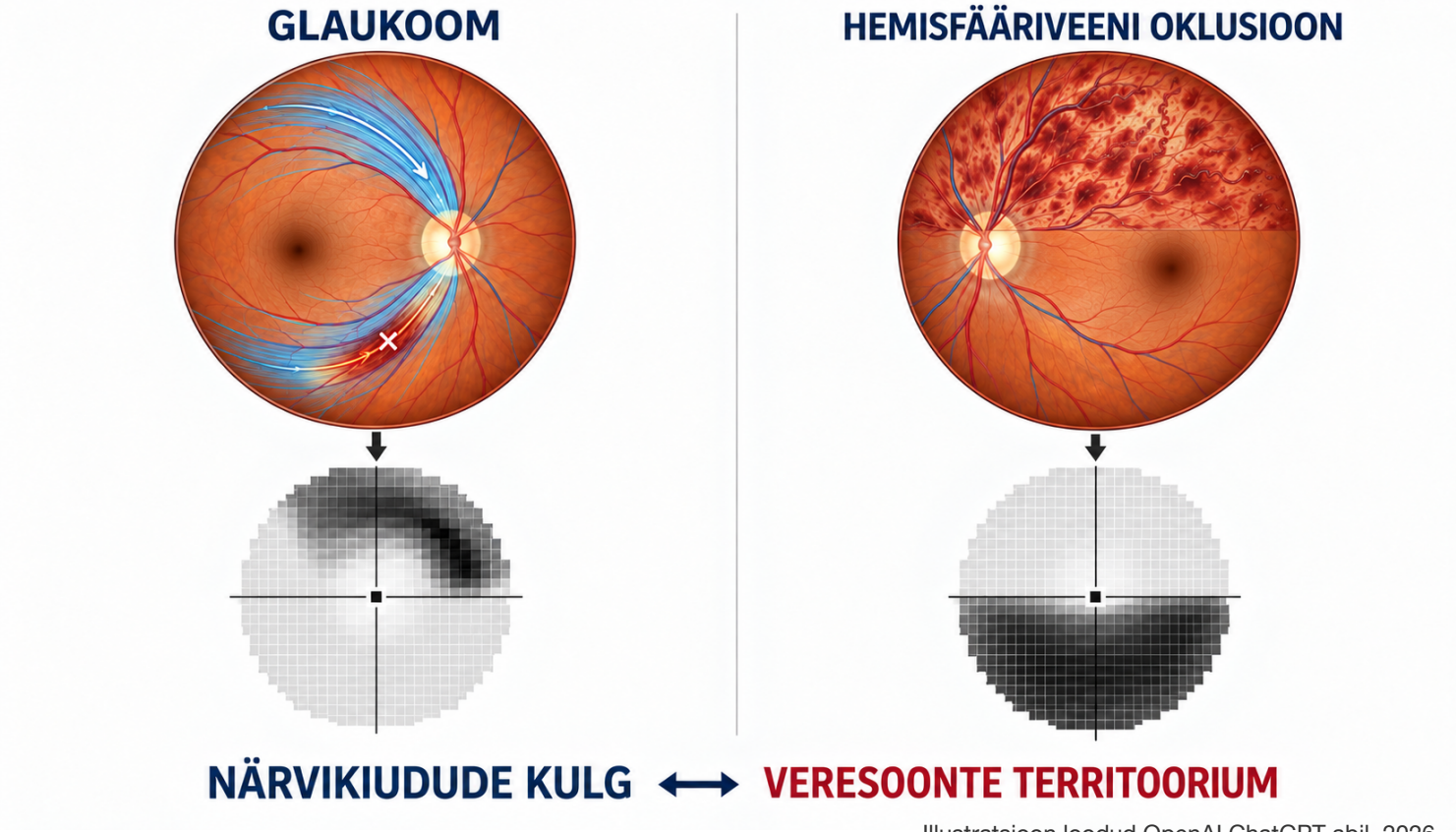

Illustratsioon loodud OpenAI ChatGPT abil, 2026.

SISSEJUHATUS

Ma ei näe enam: Nägemisteravuse langus, metamorfopsia, **skotoom**, fotopsiad, hõljumid ja „kardin“.

Ühe ja mõlema silma sümptomite eristamine.

Millised kaebused viitavad maakuli, perifeerse võrkkesta või veresoontest põhjustatud probleemile?



EAGLEVISION

SISSEJUHATUS

Ma ei näe enam: Nägemisteravuse langus, metamorfopsia, **skotoom**, **fotopsiad**, hõljumid ja „kardin“.

Ühe ja **mõlema** silma sümptomite eristamine.

Millised kaebused viitavad maakuli, perifeerse võrkkesta või veresoontest põhjustatud probleemile?



Oluline **sümptomite kestvus! Migreeni puhul 10-30min**

SISSEJUHATUS

Ma ei näe enam: Nägemisteravuse langus, metamorfopsia, skotoom, fotopsiad, **hõljumid** ja „kardin“.

Ühe ja mõlema silma sümptomite eristamine.

Millised kaebused viitavad maakuli, perifeerse võrkkesta või veresoontest põhjustatud probleemile?

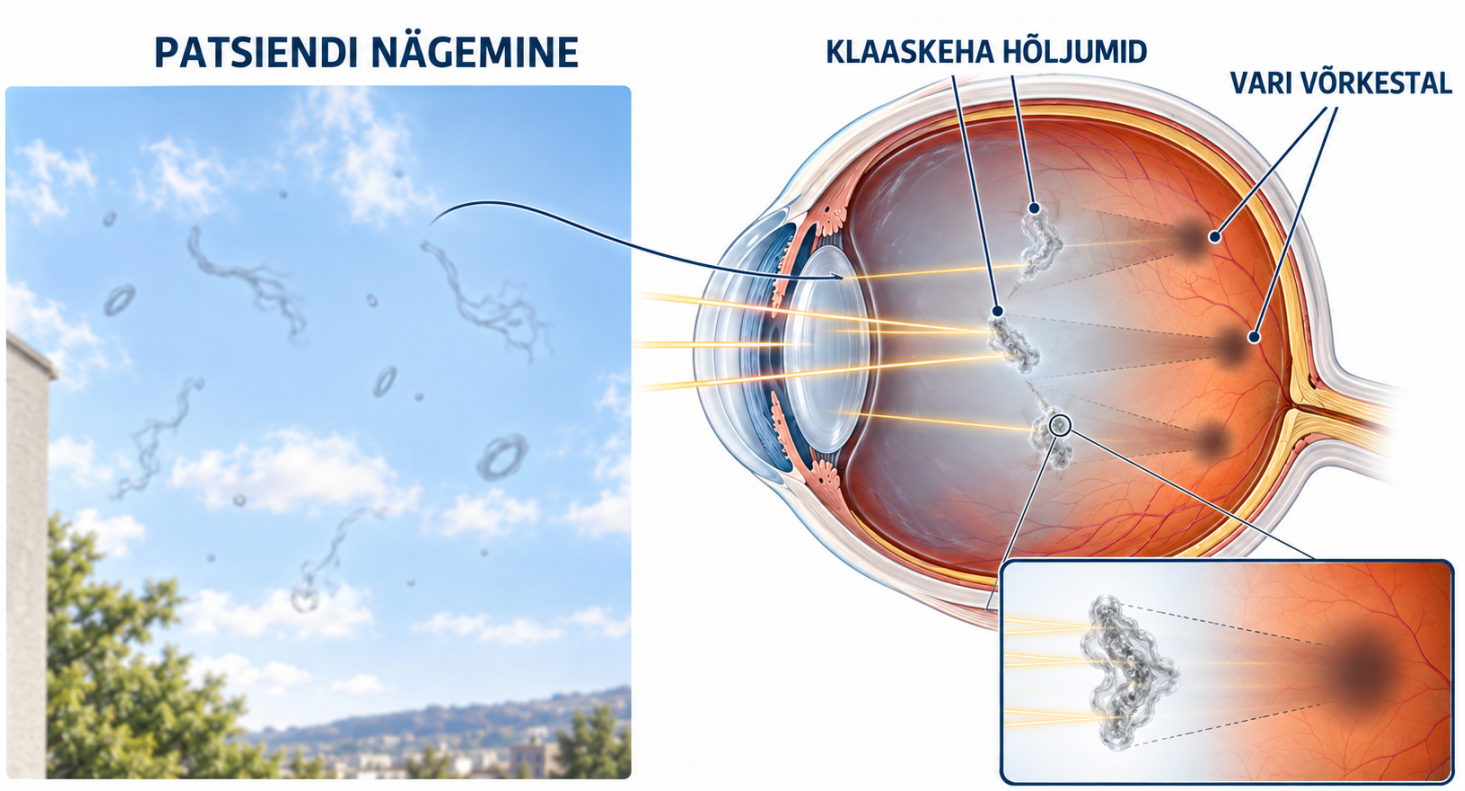

Illustratsioon loodud OpenAI ChatGPT abil, 2026.

SISSEJUHATUS

Ma ei näe enam: Nägemisteravuse langus, metamorfopsia, skotoom, fotopsiad, hõljumid ja „**kardin**“.

Ühe ja mõlema silma sümptomite eristamine.

Millised kaebused viitavad maakuli, **perifeerse võrkkesta** või veresoontest põhjustatud probleemile?

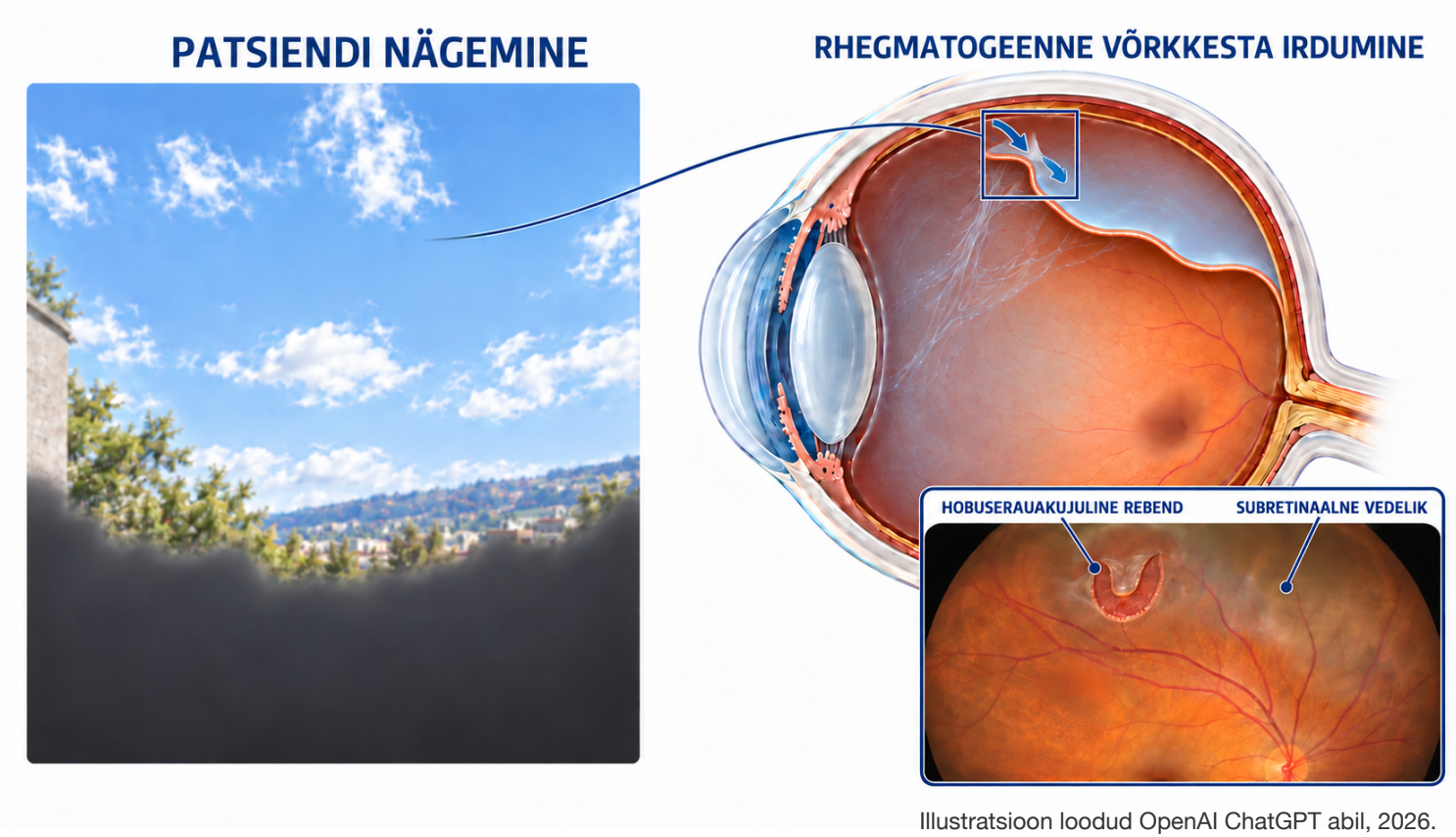

Illustratsioon loodud OpenAI ChatGPT abil, 2026.

Diabeetiline retinopaatia ja makulopaatia (DR ja DME)

Eestis on umbes 15 000 inimest diabeetilise retinopaatiaga

Tüsistust esineb nii esimest kui teist tüüpi diabeedi puhul

Esinemise tõenäosus on seda suurem, mida kauem on põetud diabeeti ja mida kõrgemad on veresuhkru väärtused

Võib kujuneda teismeeas (DM1), aga ka võib tekkida ka alles pensionieas (DM2)



Diabeetiline retinopaatia ja makulopaatia (DR ja DME)

- Kõrge veresuhkur põhjustab düslipideemiat, põletikku, oksüdatiivset stressi ja veresoonte remodelleerumist.
- Veresoonte kahjustus viib lõpporganite kahjustusteni
  - Nefropaatia
  - Entsefalopaatia
  - Südame isheemiatõbi ja kardiomüopaatia
  - Perifeerne neuropaatia
  - **Diabeedist tingitud võrkkesta kahjustus e. diabeetiline retinopaatia**

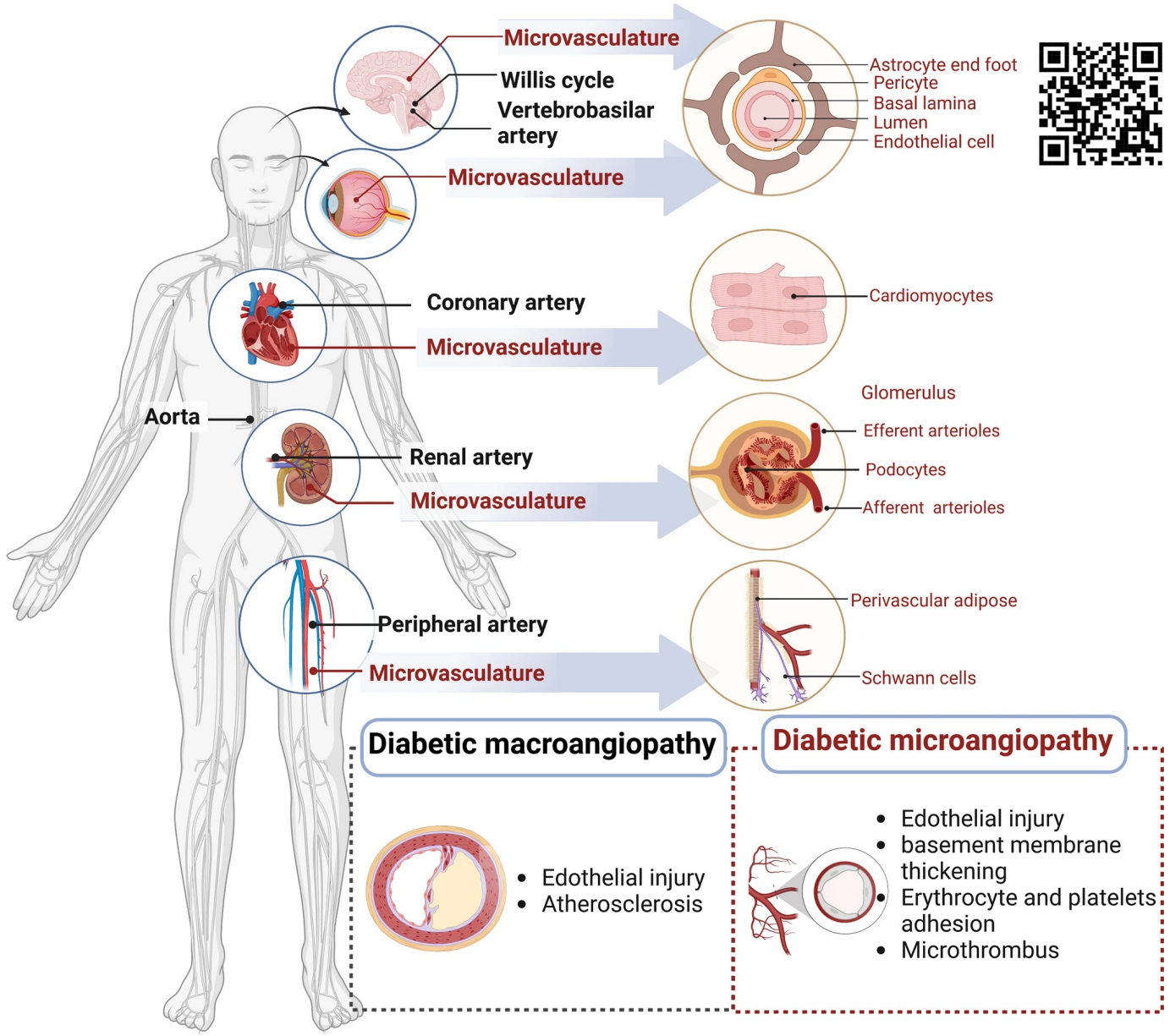

EAGLEVISION

Diabeetiline retinopaatia ja makulopaatia (DR ja DME)

- Kui väikeste veresoote läbilaskvus silma võrkkestas langeb, siis jääb võrkkest hapnikupuudusesse.
- Lisaks tekib kahjustunud veresoontest leke võrkkesta sisse ja kujuneb turse.
- Uued veresooned katkevad tihti ja klaaskehasse voolab verd.
- Kõik see viib nägemishäireteni
  - Skotoomid, nägemisteravuse langus, hõljumid

Diabeetiline retinopaatia ja makulopaatia (DR ja DME)

- Iga verevalum ja eksudaat põhjustab väikese skotoomi - patsient ise väikeseid skotoome ei taju

- Turse põhjustab nägemisteravuse langust - tavaliselt märkab inimene alles siis, kui lugemine muutub raskemaks

Diabeetiline retinopaatia ja makulopaatia (DR ja DME)

Diabeetiline retinopaatia vajab alati tähelepanu:

1. Retinopaatia teke on oluline info perearstile diabeedi ravi kordineerimisel
2. Silmaarst hindab silmapõhja ravi vajadust ja teostab ravi (laser ravi ja medikamentoosne ravi, nn. silmasüstid)

Suuna patsient alati silmaarsti jälgimisele, kui tal on diabeet või kui tekib esimene retinopaatia leid!



Ealine maakuli degeneratsioon (AMD)

- Esineb 10% üle 60 aastastest
- Eestis umbes 30 000 inimest

- Ealine maakuli degeneratsioon (age related macular degeneration ehk AMD) on vanemas eas esinev silmapõhja patoloogiline muutus, mille korral kahjustub võrkkesta tsentraalne piirkond, kollatähn ja nägemisteravus halveneb.

- Jaguneb:
  - Kuiv AMD - 85%
  - Märg ehk neovaskulaarne AMD - 15%

Ealine maakuli degeneratsioon (AMD)

AMD sümptomiteks on nägemishäired vaatevälja keskel: nägemisteravuse langus, metamorfopsia ehk sirgete joonte muutumine kõveraks ja tähtede ja rivide hüppamine või kadumine lugemisel.

Kuiva AMD muutused tekivad tavaliselt aeglaselt, nii et patsient ei oska täpset algust öelda, aga märg AMD tekib sageli kiiresti ja patient oskab kaebuste kestvust hinnata (kevadest või umbes kuu aega ning mõnikord isegi väga täpselt)



Illustratsioon loodud OpenAI ChatGPT abil, 2026.

Ealine maakuli degeneratsioon (AMD)

Kuiva AMD puhul tekivad jääkainete ladestused võrkkesta ja korioidea vahele, mis häirivad fotoretseptorite toimimist

Märja AMD puhul tekib lisaks jääkainete ladestusele ka uute veresoonte (neovaasade) kasv võrkkesta kihtide vahele, see põhjustab verevalumeid ja armistumist võrkkestas

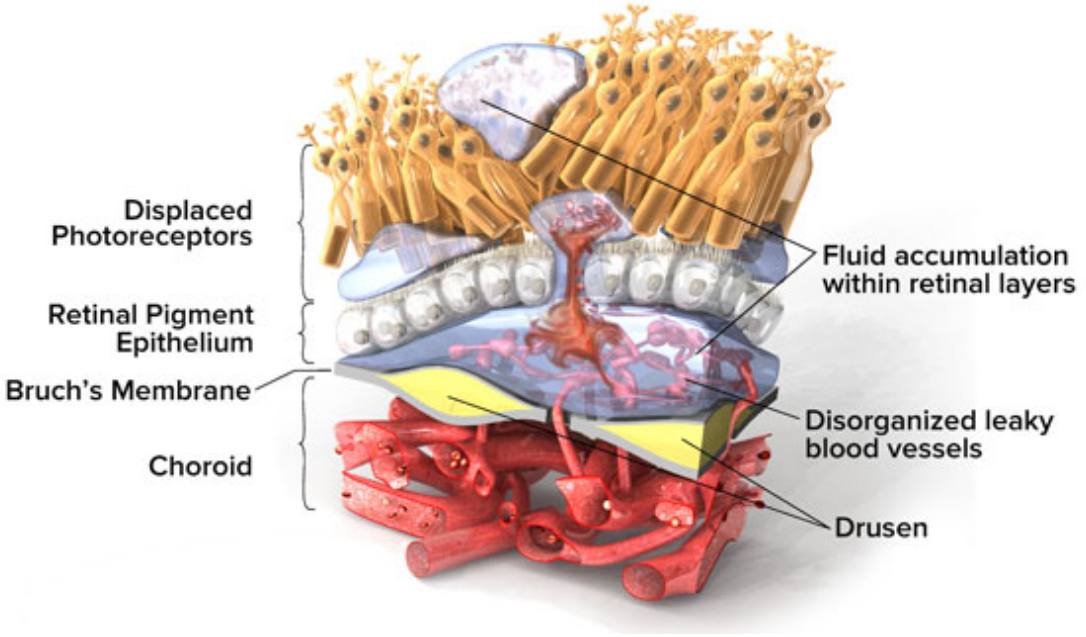

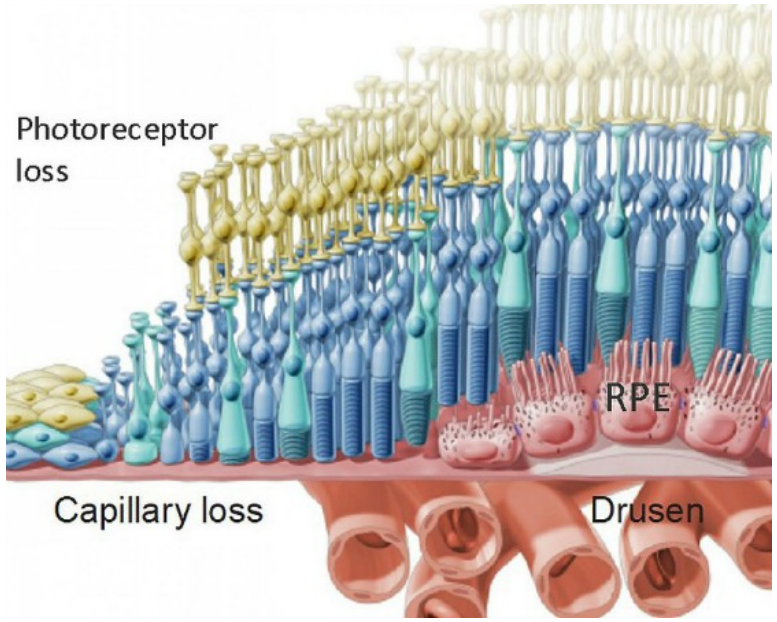

EAGLEVISION

Ealine maakuli degeneratsioon (AMD)

- Kuiv AMD paistab silmapõhjas kollakate ja valgete ladestustena ehk druusenitena mõlemas silmas.
- Ajajooksul võrkkesta pigmentepiteel atrofeerub ja vaatevälja keskel olev “auk” muutub suuremaks. OCT uuringul on võrkkest tihti õhem kui tavaliselt.

- Märja AMD puhul võib olla lisaks eelnevale silmapõhjas näha ka verevalumeid ja/või väikeseid valgete täppide kogumikke ehk eksudaatte. OCT uuringul on võrkkest tihti paksem kui tavaliselt ja esineb turse.

Ealine maakuli degeneratsioon (AMD)

Kuiva AMD ravi ei ole veel kanda kinnitanud ja peamiselt jälgitakse märja AMD kujunemise riski tõttu

Märg AMD vajab ASAP ravi alustamist anti-VEGF preparaatidega (nn silmasüstidega), et peatada uute veresoonte ehk neovaasade kasv ja sellega nägemise edasine kiire langus.

Märja AMD kahtluse korral suuna patsient alati mõne nädala sees silmaarstile diagnoosi täpsustamiseks



Silmapõhja venoossed sulgused (RVO)

- Uusi juhte umbes 50/100 000 inimese kohta aastas
  - Eestis umbes 650 juhtu aastas

- Esinemissagedus kasvab alates 50 eluaastast kuni 75 eluaastani
  - Haruldane enne 50 eluaastat

- Haigestumise riski tõstavad kõrgvererõhutõbi, kõrge kolesterool ja glaukoom

Silmapõhja venoossed sulgused (RVO)

- RVO põhjuseks on sageli ateroskleroos ehk arterite lupjumine. Jäigastunud arterid vajutavad veenid kinni.

- Patsiendi kogemus haigusest ja sellest tulenevalt ka tema kaebused erinevad sõltuvalt haiguse lokalisatsioonist ja haaratud veresoonkonna ulatusest.
  - Skotoomid, metamorfopsia, nägemisteravuse langus

- Kaebuste tekkimine võib olla järkjärguline või äkiline

Silmapõhja venoossed sulgused (RVO)

- Silmapõhja pildil on nähtav …
  1. kas sektoriaalne veresoonte ristumiskohast algav ja vastavat veresoonkonda hõlmav verevalumite kogum
  2. või tervet silmapõhja haarav sulgjate verevalumite muster mida kirjeldatakse kui tomatpüree pritsmed (tomato splash)

Silmapõhja venoossed sulgused (RVO)

- Kuna sümptomid tekivad sageli siis, kui tsentraalne nägemine on häiritud, ehk maakul on haaratud, siis on OCT uuringul näha ka maakuli turset.

- RVO kahtluse korral tuleb patsient suunata silmaarsti vastuvõtule. Esmane hinnang ja ravi alustamine võiks toimuda hiljemalt 1 kuu jooksul.
  - Oluline suunata patsient ka perearstile, et saaks kontrollitud RR, kolesterool ja veresuhkur

Silmapõhja arterite sulgused (RAO)

- Uusi juhte umbes 1-2/100 000 inimese kohta aastas
  - Eestis umbes 20 juhtu aastas

- Haigestumise riski tõstavad kõrgvererõhutõbi ja kõrge kolesterool

- Sage emboolia allikas on unearter.
  - Tegelikult ongi tegemist väikese ajuinfarktiga, ja seda käsitletaksegi sama moodi neuroloogi poolt.
-

Silmapõhja arterite sulgused (RAO)

Patsiendi kogemus haigusest ja sellest tulenevalt ka tema kaebused erinevad sõltuvalt haiguse lokalisatsioonist ja haaratud veresoonkonna ulatusest

Kaebuste tekkimine on tavaliselt äkiline ja valutu

> Mõnikord, kui see on juhtunud öösel, siis märkab patsient seda hommikul ärgates

Mõnikord on eelnenud sarnaseid, aga mööduvaid episoode - *amaurosis fugax*

> Suuna ka need patsiendid kindlasti silmaarstile!

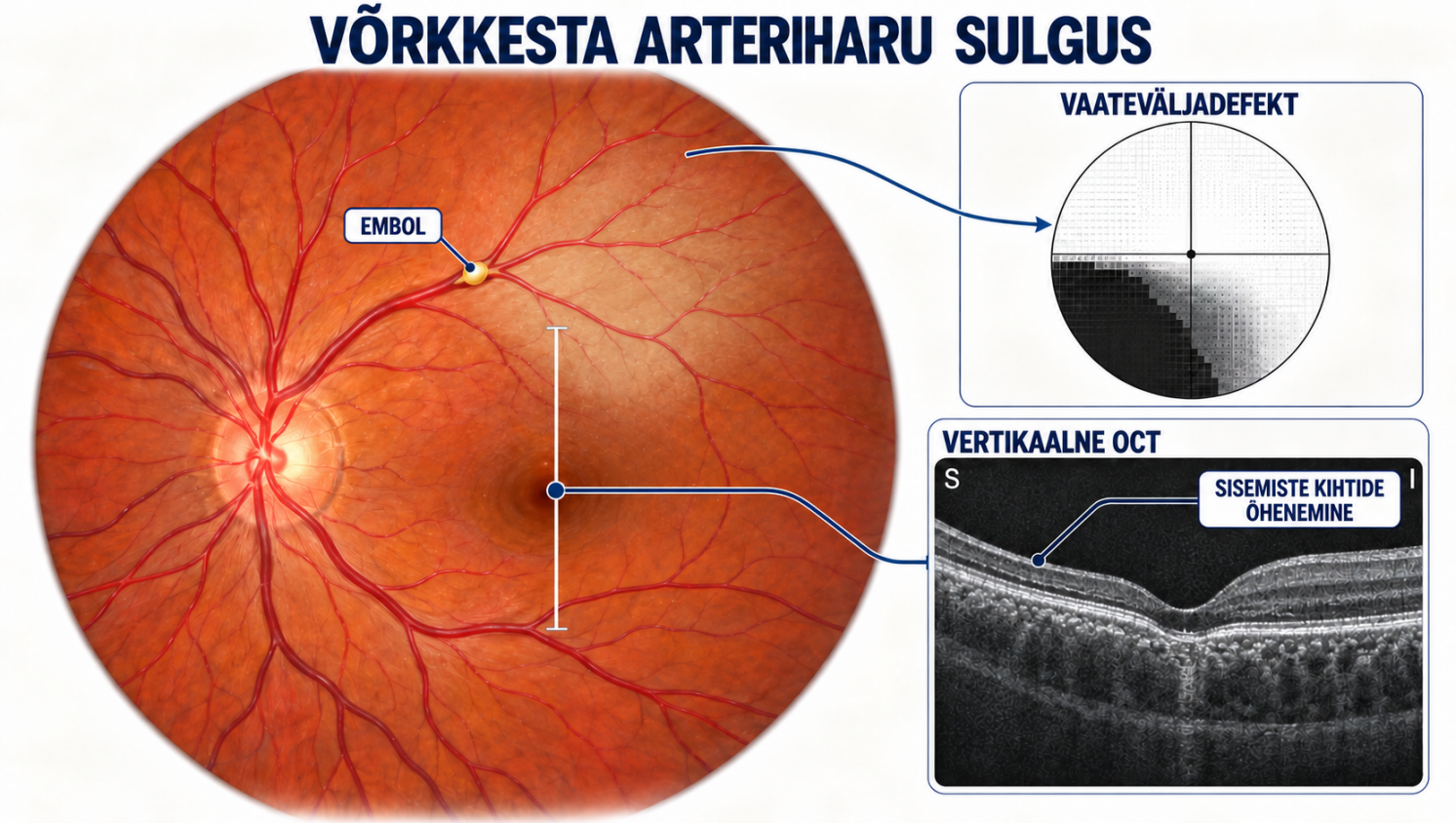

Illustratsioon loodud OpenAI ChatGPT abil, 2026.

Silmapõhja arterite sulgused (RAO)

Tsentraalarteri sulguse korral langeb nägemine mõne hetkega käeliikumise või valgustaju tasemele

OCT uuringul on võrkkest alguses turseline (paksenenud, mitte tsüstiline!), aga nädala pärast juba õhenenud.
Silmapõhja foto võib olla suuremate iseärasusteta.

Nägemist parandavat ravi ei tunta

> Kui nägemise langusest on kulunud vähem kui 1-2 tundi võib proovida silma massaaži emboli liigutamiseks kui ollakse juba teel EMO:sse.

NB! Oluline on **suunata patsient koheselt EMO:sse**, et hinnata kaelaveresoonte seisukorda ja kordus infarkti riski. Silma massaaž ei tohi viivitada EMO:sse pöördumist! Kui oled diagnoosis ebakindel, siis suuna patsient **koheselt** (valve)silmaarstile.



Tsentraalne seroosne korioretinopatia (CSC)

CSC esineb kõige sagedamini keskealistel (40–49 aasta vanuses) meestel.

Meestel on haigus 6x sagedasem kui naistel

Eestis kokku umbes 75 juhtu aastas

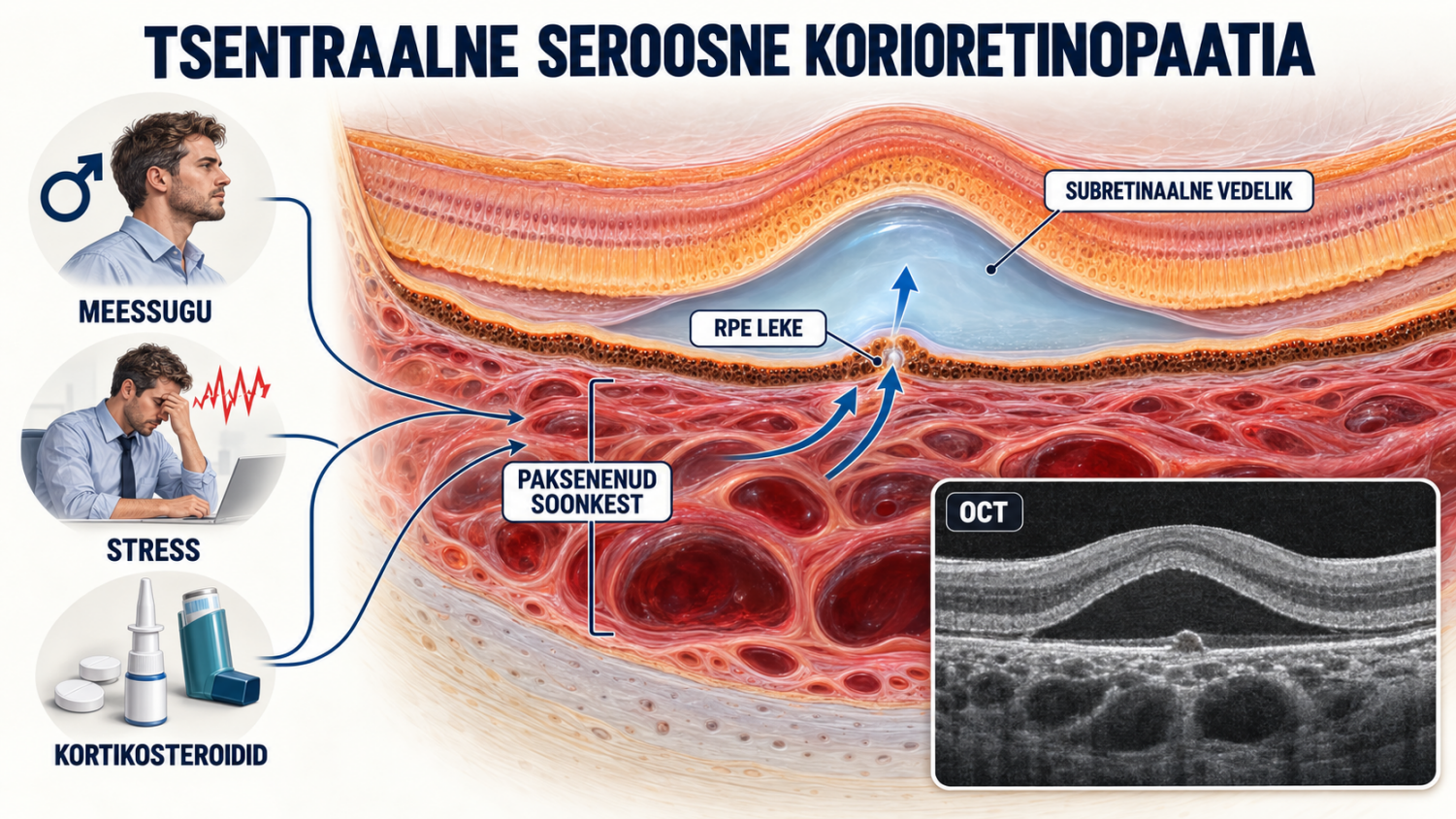

Illustratsioon loodud OpenAI ChatGPT abil, 2026.

Tsentraalne seroosne korioretinopatia (CSC)

Vedeliku leke soonkestast ehk korioideast reetina alla põhjustab kabused

Ühe silma nägemine on udusem

Objektiivselt hüperoopiline nihe

Üldjuhul spontaanselt taanduv 2-3 kuu jooksul, aga sageli korduv.

Suuna patsient silmaarstile diagnoosi täpsustamiseks ja edasiseks jälgimiseks, korduvad episoodid vajavad ravi.

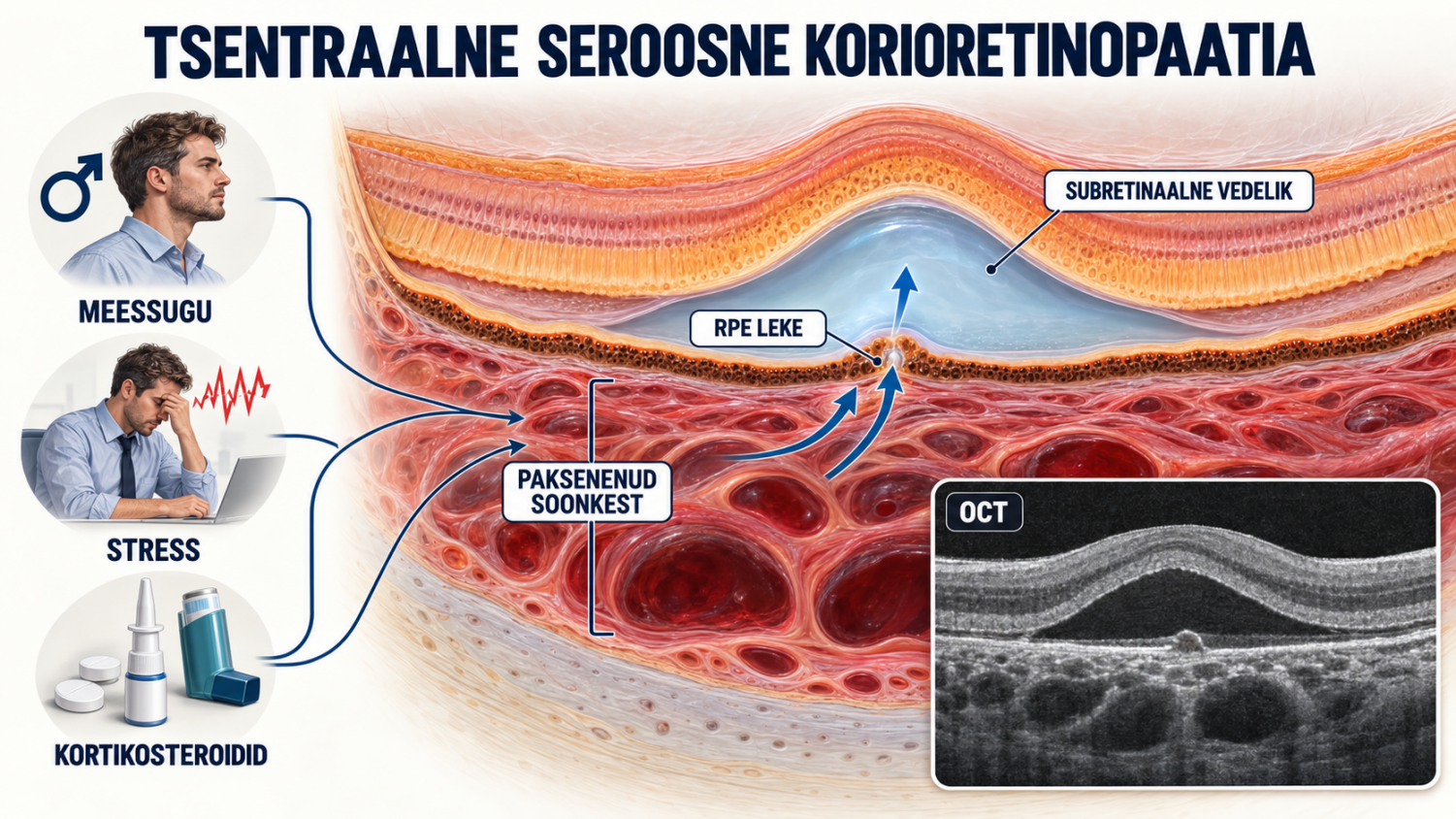

Illustratsioon loodud OpenAI ChatGPT abil, 2026.

EAGLEVISION

Võrkkesta rebend ja klaaskeha irdumine

Klaaskeha irdumine

On loomulik osa klaaskeha elukaarest.

Sageli kulgeb see ilma sümptomiteta.

Klaaskeha irdumise sümptomiteks on eelkõige äkki tekkinud fotopsiad ja hõljumid.

10-15% sümptomitega patsientidest võib tekkida võrkkesta rebend ja selle tõttu peab alati suunama patsiendi silmaarstile.

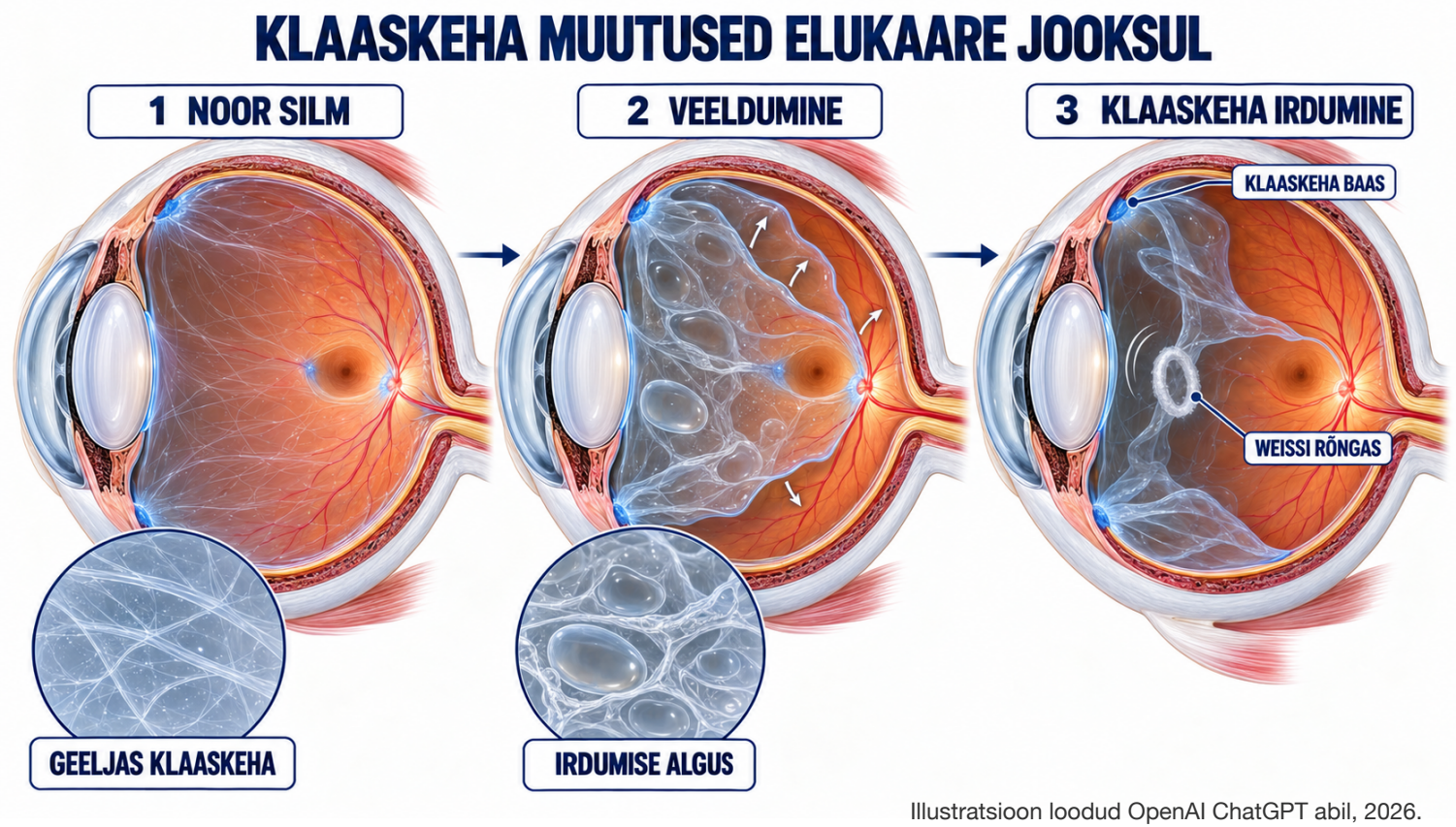

Illustratsioon loodud OpenAI ChatGPT abil, 2026.

Võrkkesta rebend ja klaaskeha irdumine

10-15% sümptomitega patsientidest võib tekkida võrkkesta rebend ja selle tõttu peab alati suunama patsiendi silmaarstile.

Tavalisel silmapõhja pildil rebendit näha ei ole.

Rebendi kaudu hakkab silma sees olev vedelik tungima võrkkesta alla ja eraldab võrkkesta soonkestast, mis toidab fotoretseptoreid.

Kui patsiendil on tekkinud vaatevälja läbipaistmatu vari, tuleb patsient suunata koheselt valvearstile Tallinna või Tartu silmakliinikusse, kus on olemas ka võrkkesta kirurgia võimekus.

> Äkki tekkinud maakul kinni võrkkesta irdumine on soovituslik opereerida 24h jooksul!

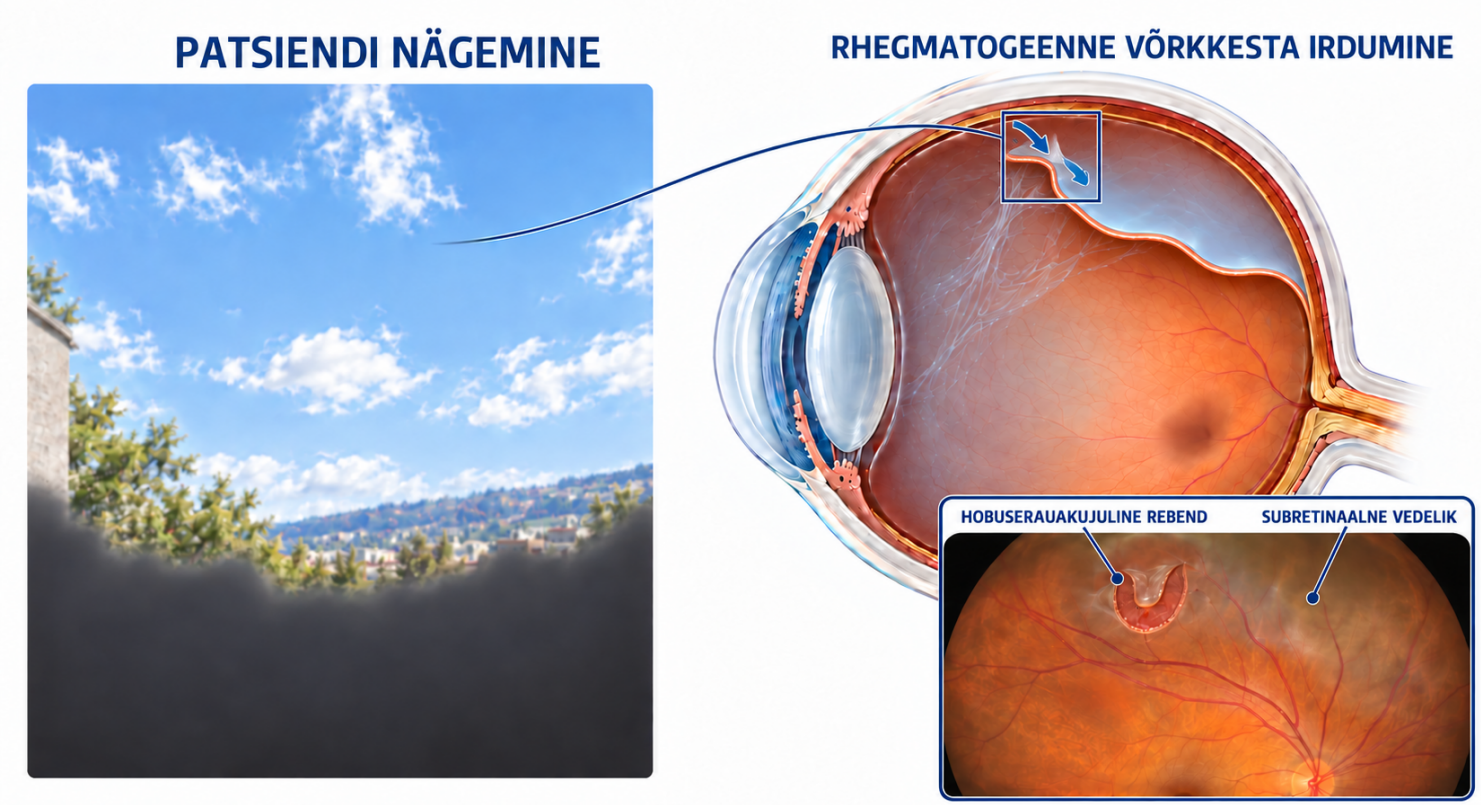

Illustratsioon loodud OpenAI ChatGPT abil, 2026.

LÕPETUSEKS

Optometristi ülesanne on märgata võimalikku kõrvalekallet ja suunata inimene vajaduse korral edasi silmaarstile.

Optometristi kutsestandard tase 6 v.6

LÕPETUSEKS - Kui kiiresti suunata?

- **Kohe EMO-sse või valvearstile:** äkiline valutu nägemiskaotus, uus selge vaateväljadefekt või „kardin“, (RAO või võrkkesta irdumise kahtlus).
- **Samal või järgmisel päeval silmaarstile:** äkki tekkinud sähvatused ja hõljumid, eriti nägemise hägustumise või hõljumite järsu lisandumisega. (Sümptomaatilise klaaskehairdumise korral tuleb välistada rebend).
- **Kiire suunamine:** uus metamorfopsia või tsentraalne skotoom, (märja AMD või värske RVO kahtlus).
- **Plaaniline hindamine:** sümptomiteta juhuleiud ja stabiilsed kroonilised muutused.

LÕPETUSEKS

Eagle Visioni nägemus:

Parima lahenduse patsiendile loob optometristi ja silmaarsti tihe koostöö.

Optometristilt parim võimalik nägemislahendus.

Silmaarstilt silmade tervise hoidmine.



FOTO: LILLI LUMERA